乳腺 Lymphoepithelioma-like carcinoma の一例

くまもと森都総合病院　病理診断科
〇岩田　理央（CT）　内田　衣里子（CT）　溝上　美江（CT）
遠山　亮佐（CT）　有馬　信之（MD）

医療法人 創起会
くまもと森都総合病院

はじめに

Lymphoepithlioma は 1921 年に鼻咽頭腫瘍として初めて紹介されたが、その後、扁桃、唾液腺、胸腺、肺、胃などの鼻咽頭以外の部位にも組織学的に類似した腫瘍が存在することが知られ、Lymphoepithelioma-like carcinoma (以下LELC) と呼ばれている。

乳腺では 1994 年の Kumar らの最初の報告以降、現在までに 20 例余の報告例があるにすぎない。

今回我々は、稀な乳腺 Lymphoepithelioma-like carcinoma の１例を経験したので報告する。

医療法人 創起会
くまもと森都総合病院

症例

患　者：40歳代　女性
主　訴：乳房のしこり
現病歴：マンモグラフィー検診で右乳房外側域にFAD
（局所的非対称陰影）を指摘され、精査目的で
当院乳腺センターを受診。
既往歴：特記事項なし
家族歴：乳癌なし

医療法人 創起会
くまもと森都総合病院

MMG

右乳房 D 領域に FAD（局所的非対称陰影）

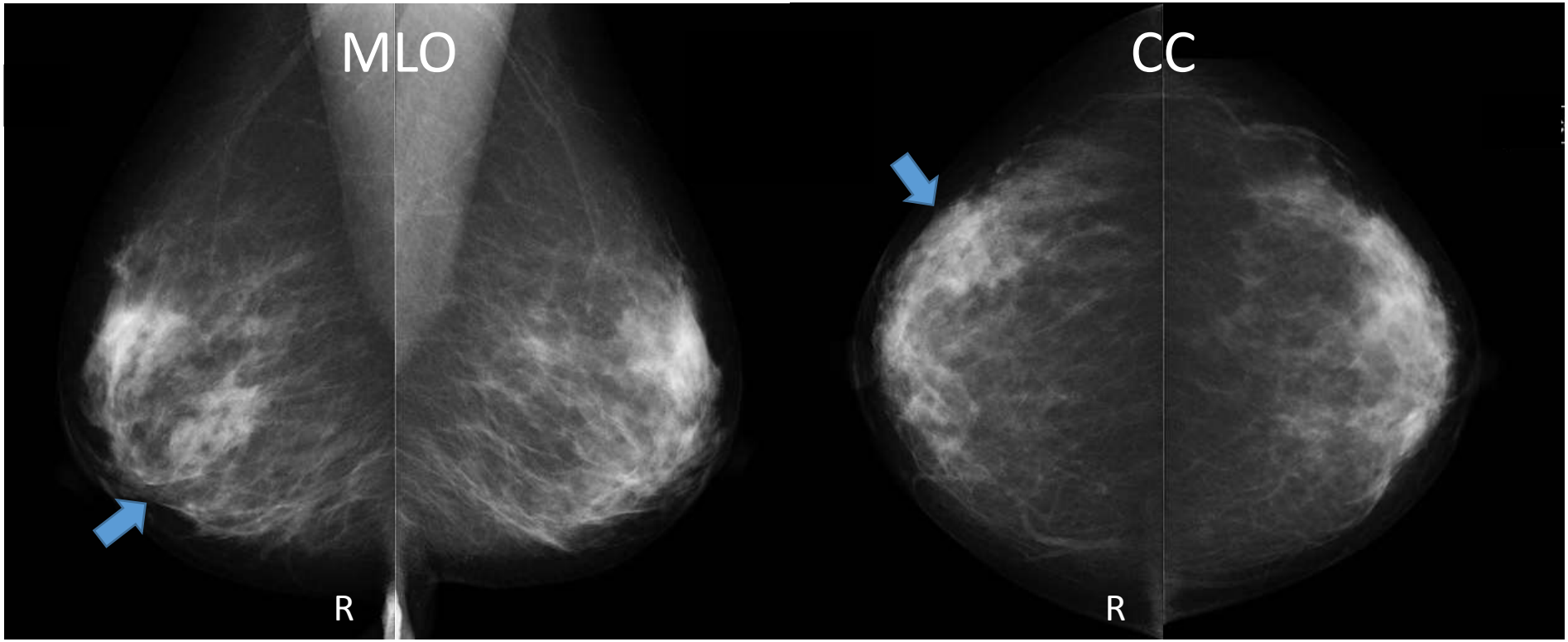

医療法人 創起会
くまもと森都総合病院

超音波像

周囲組織の輝度上昇を伴う地図状低エコー域、内部血流は豊富





医療法人 創起会
くまもと森都総合病院

穿刺吸引細胞診

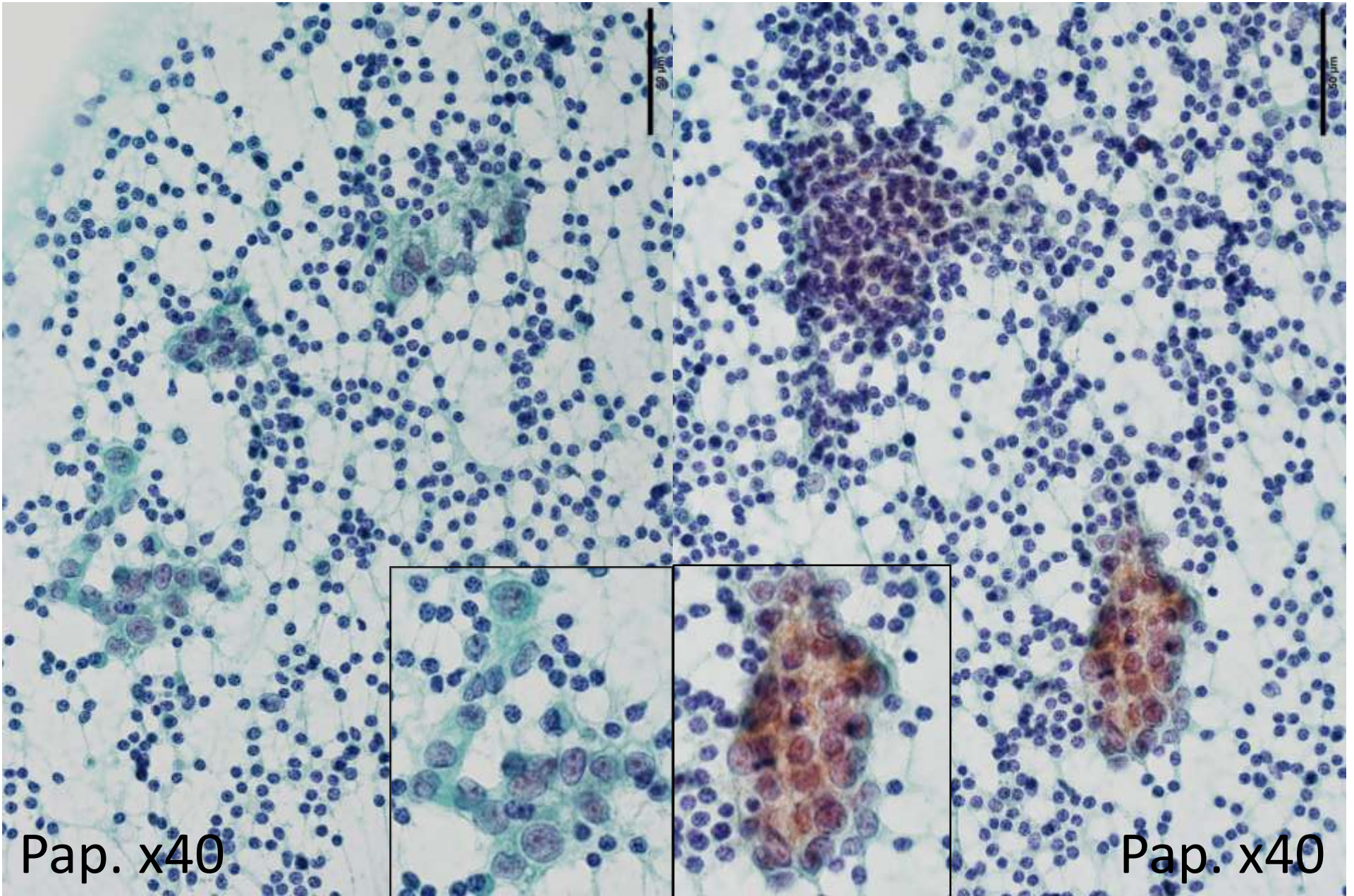

針生検

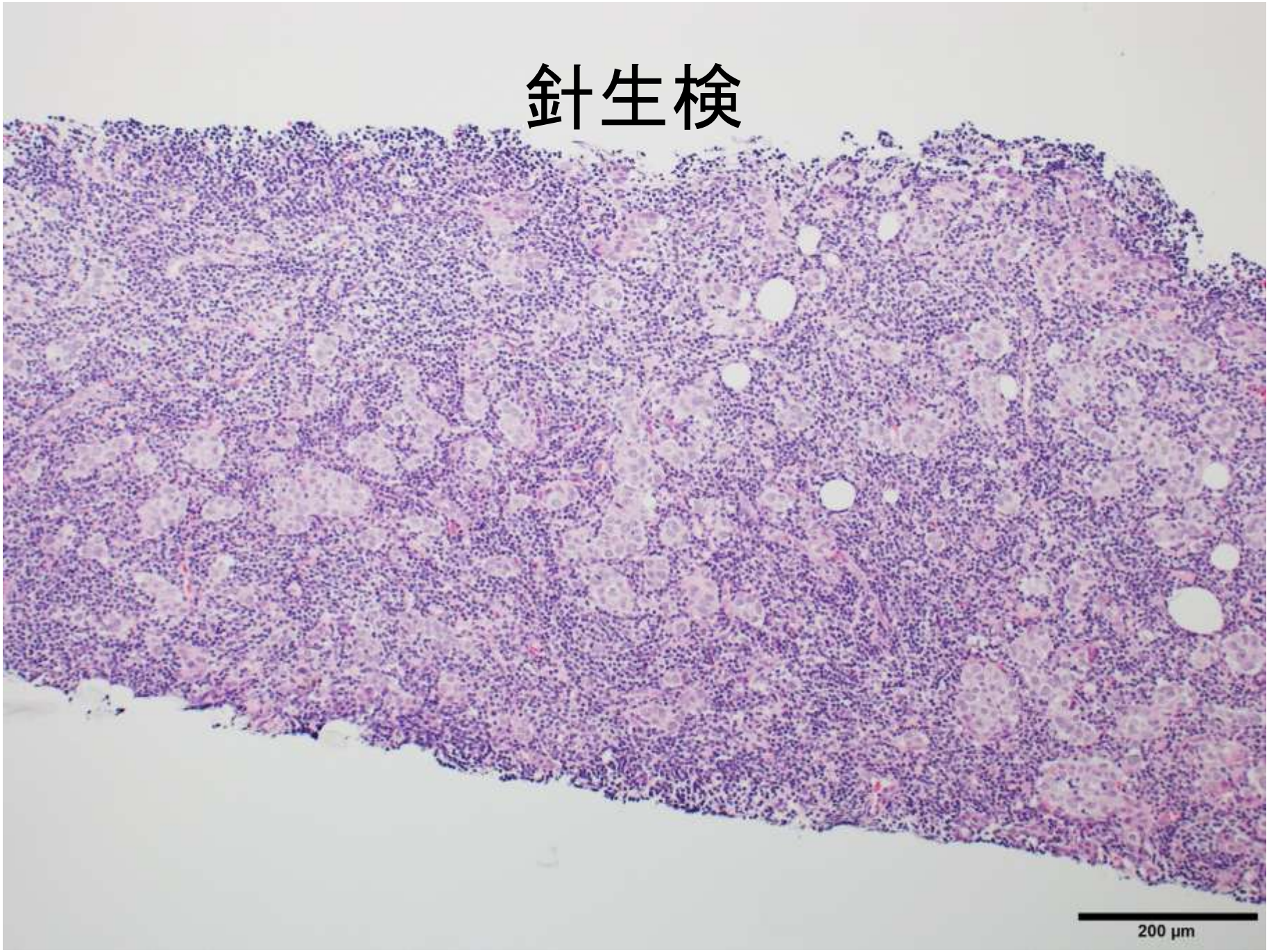

針生検

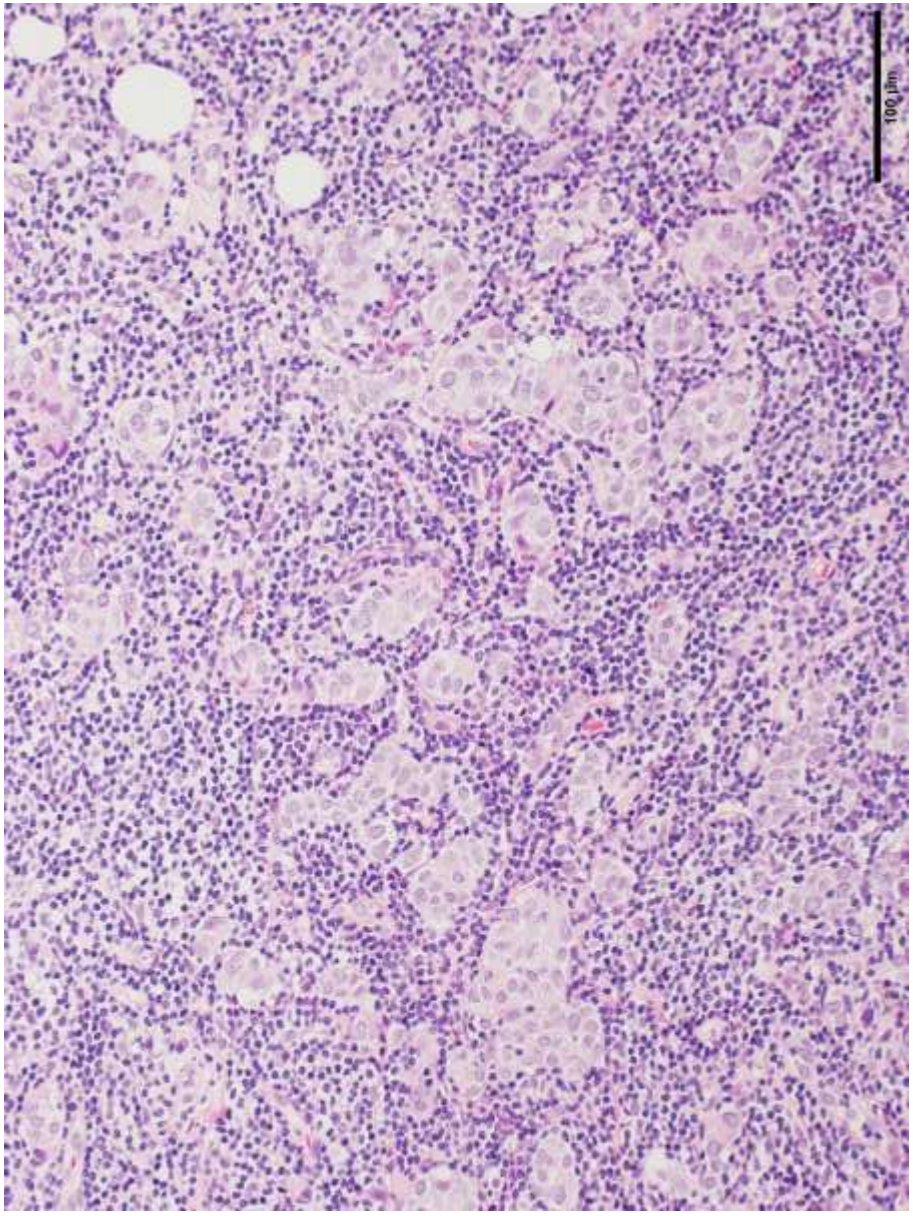

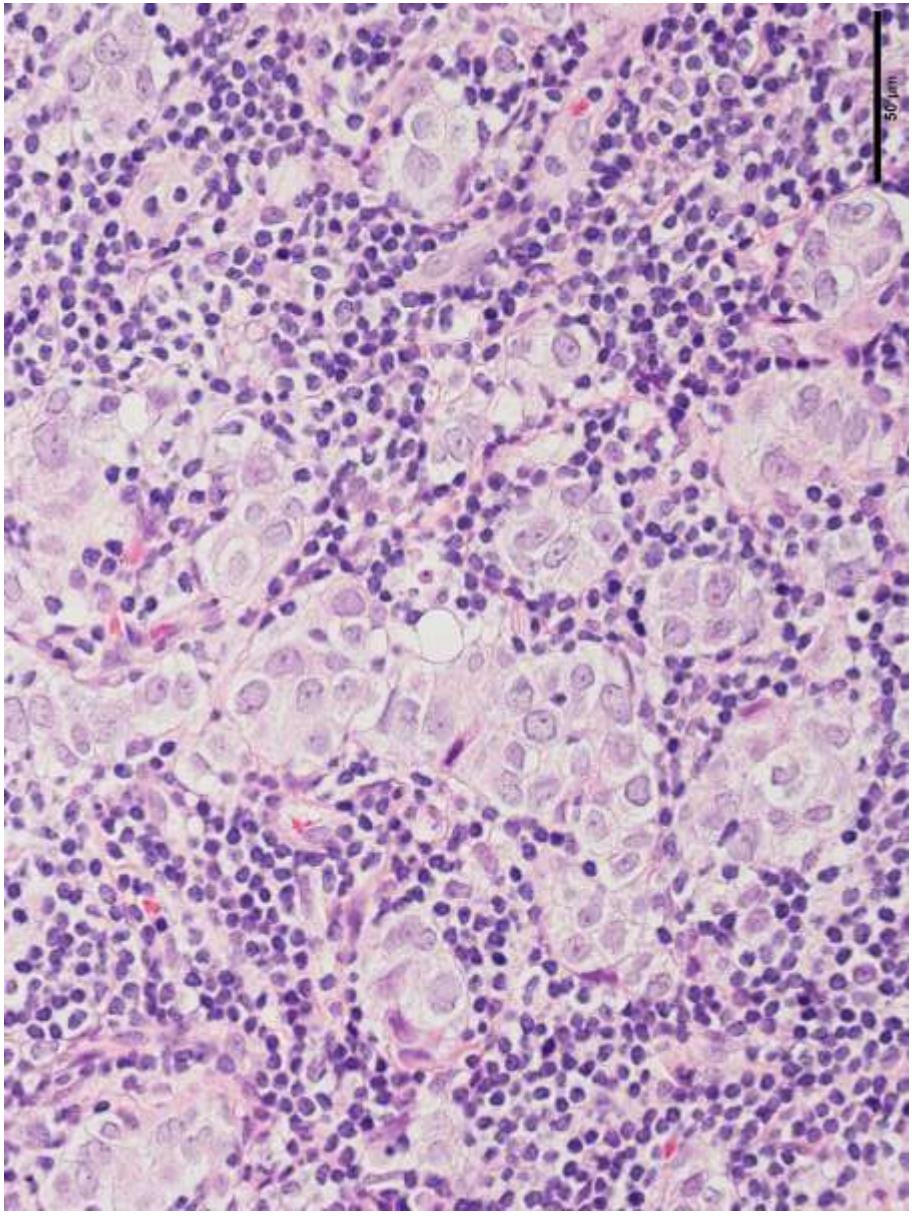

針生検組織捺印細胞診

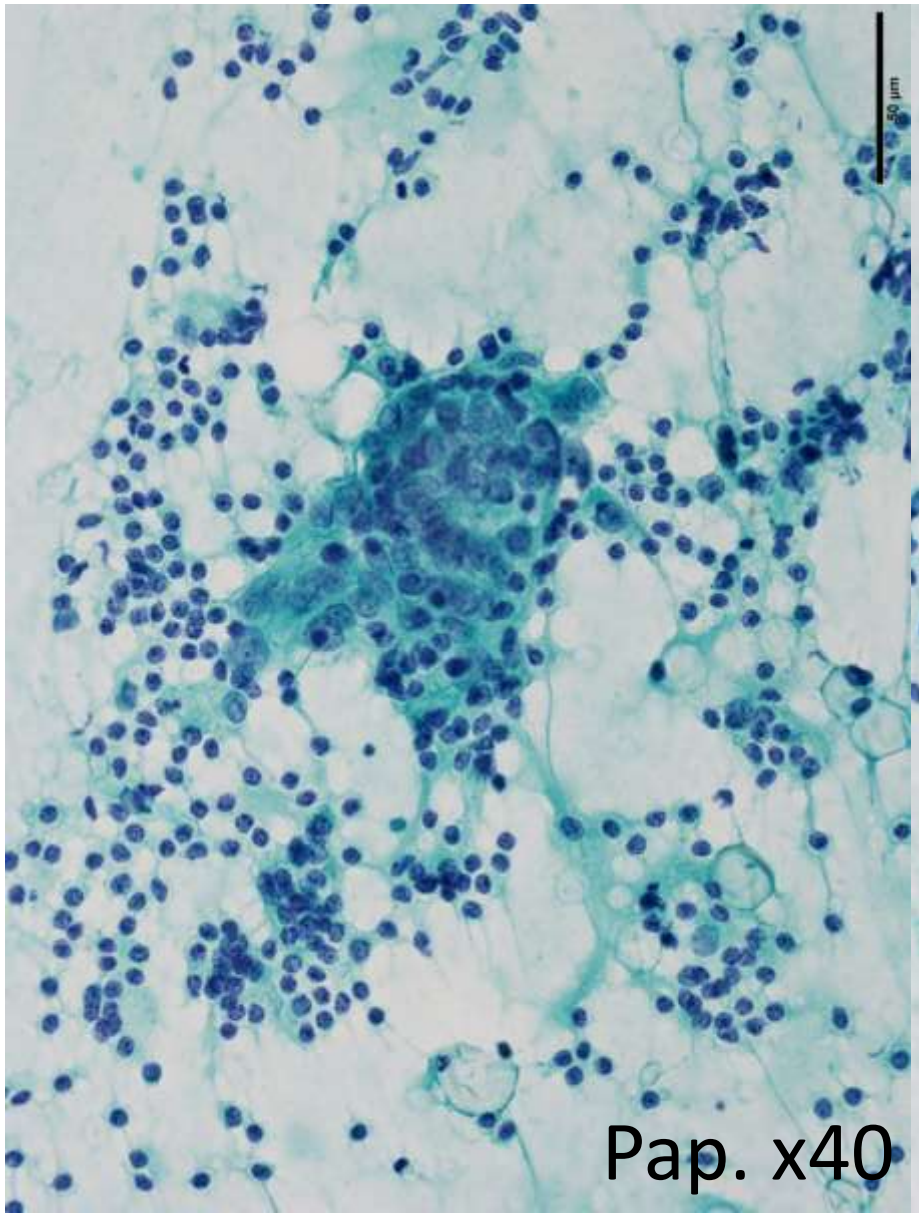

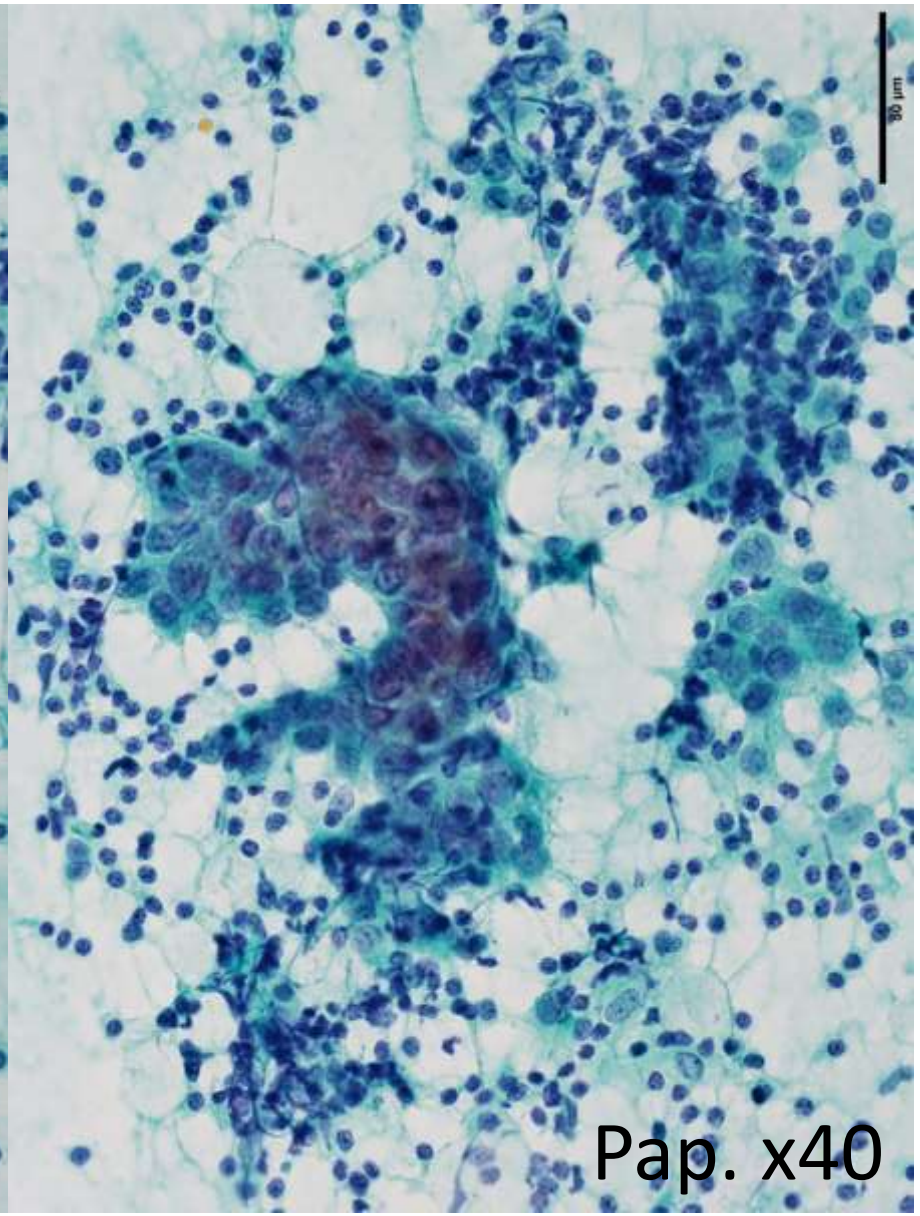

ホルマリン固定後割面像

最大径32x28mm大の分葉状の灰白色調充実性腫瘤

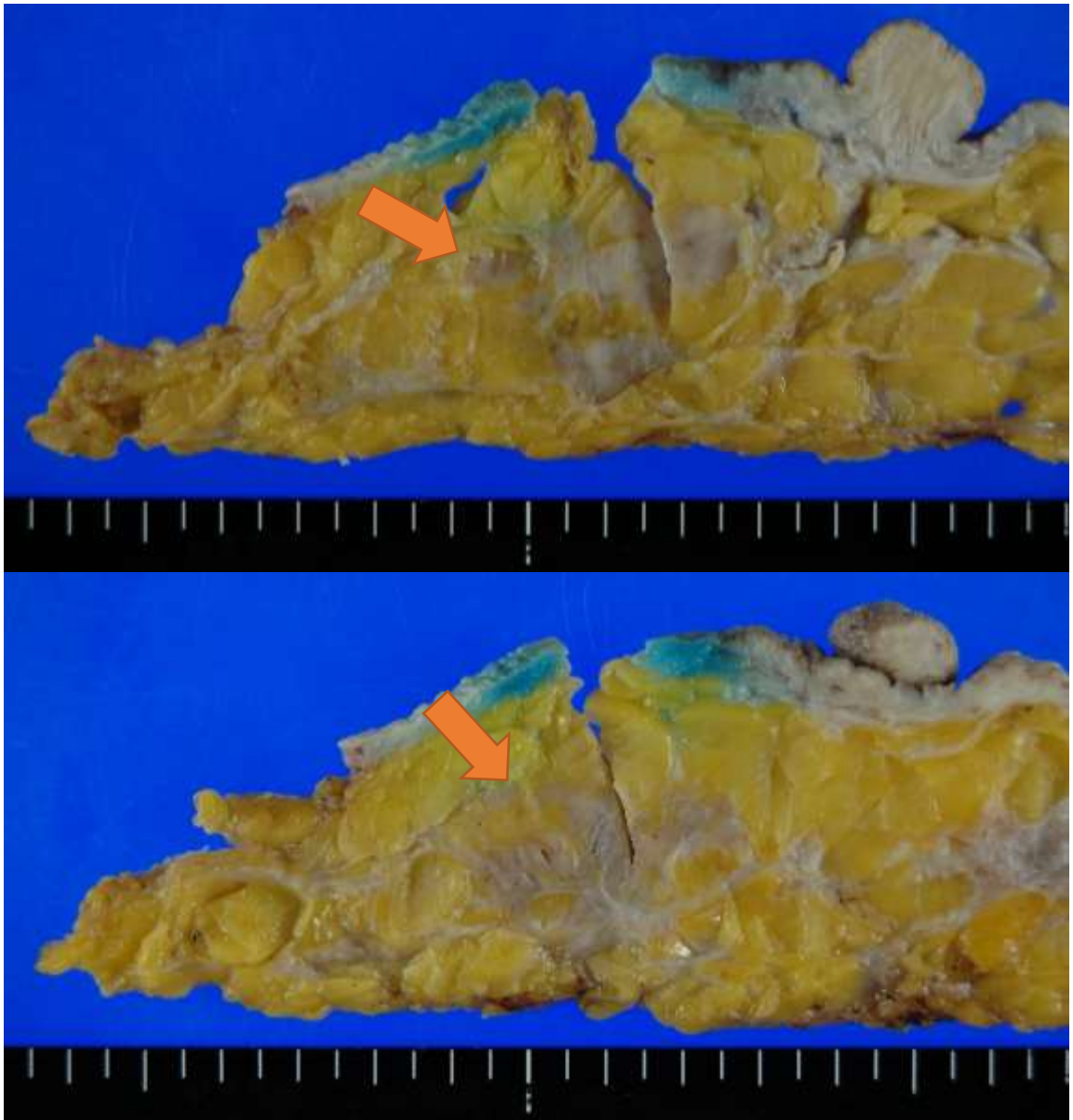

切除標本弱拡大像

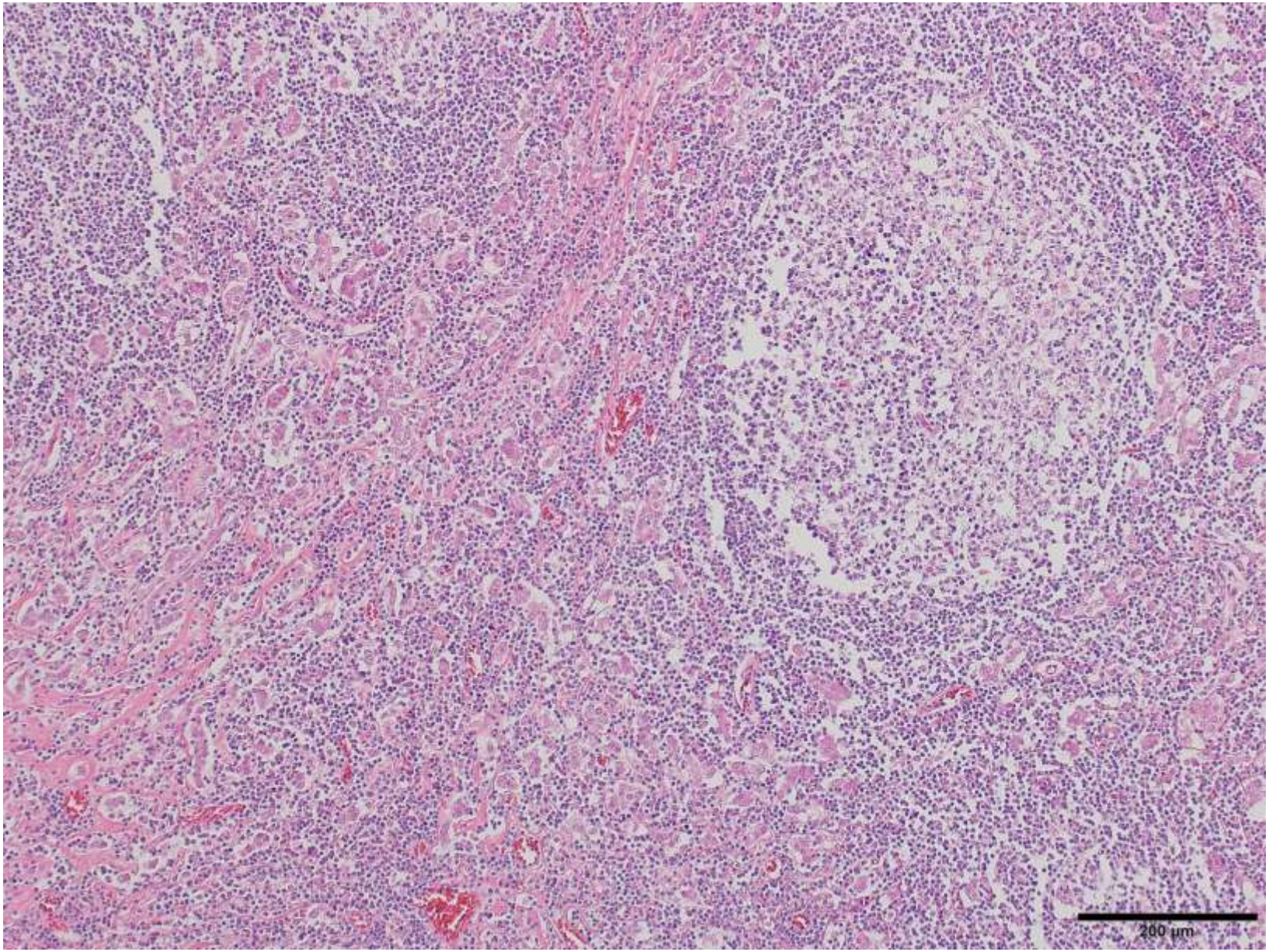

切除標本強拡大像

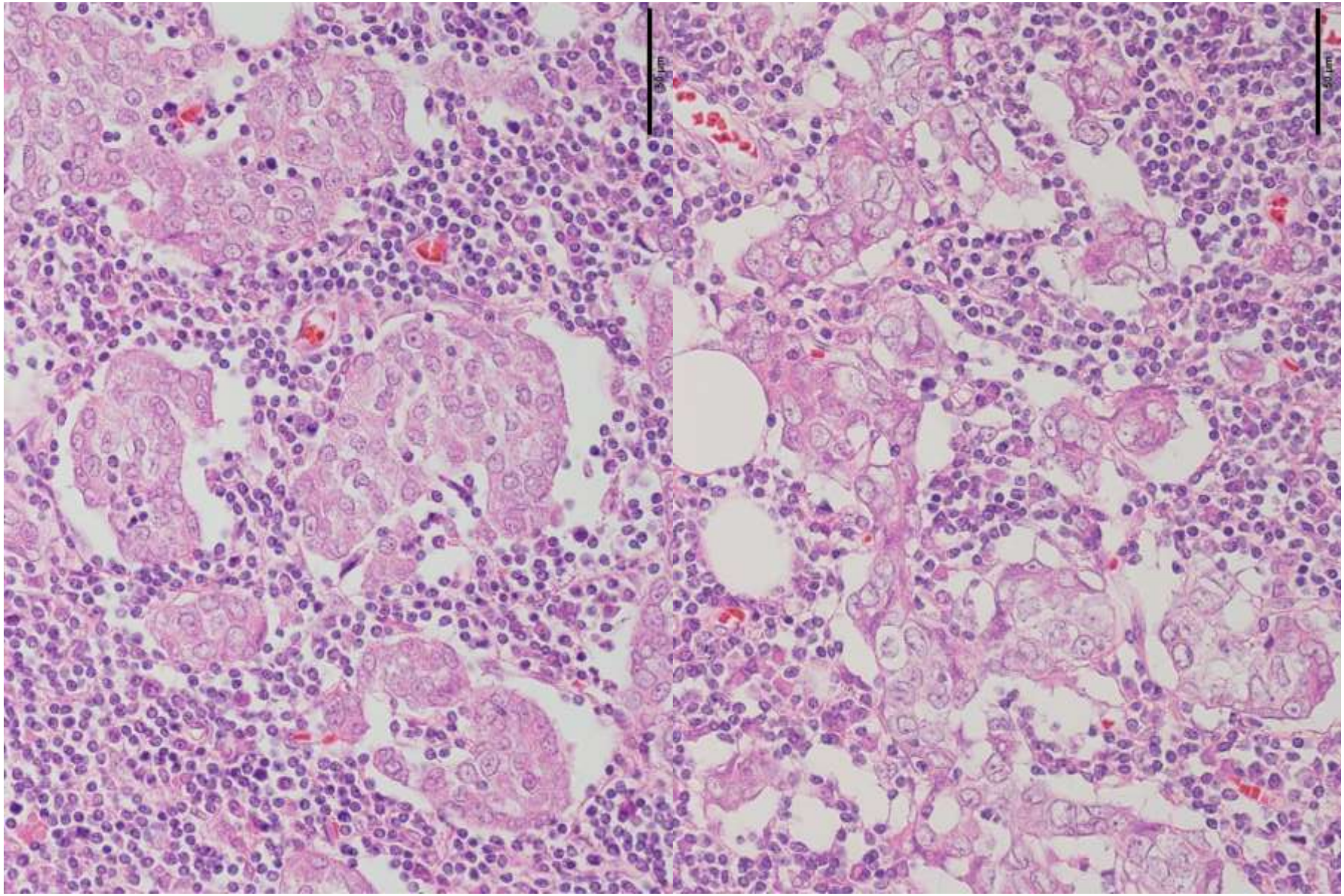

免疫染色

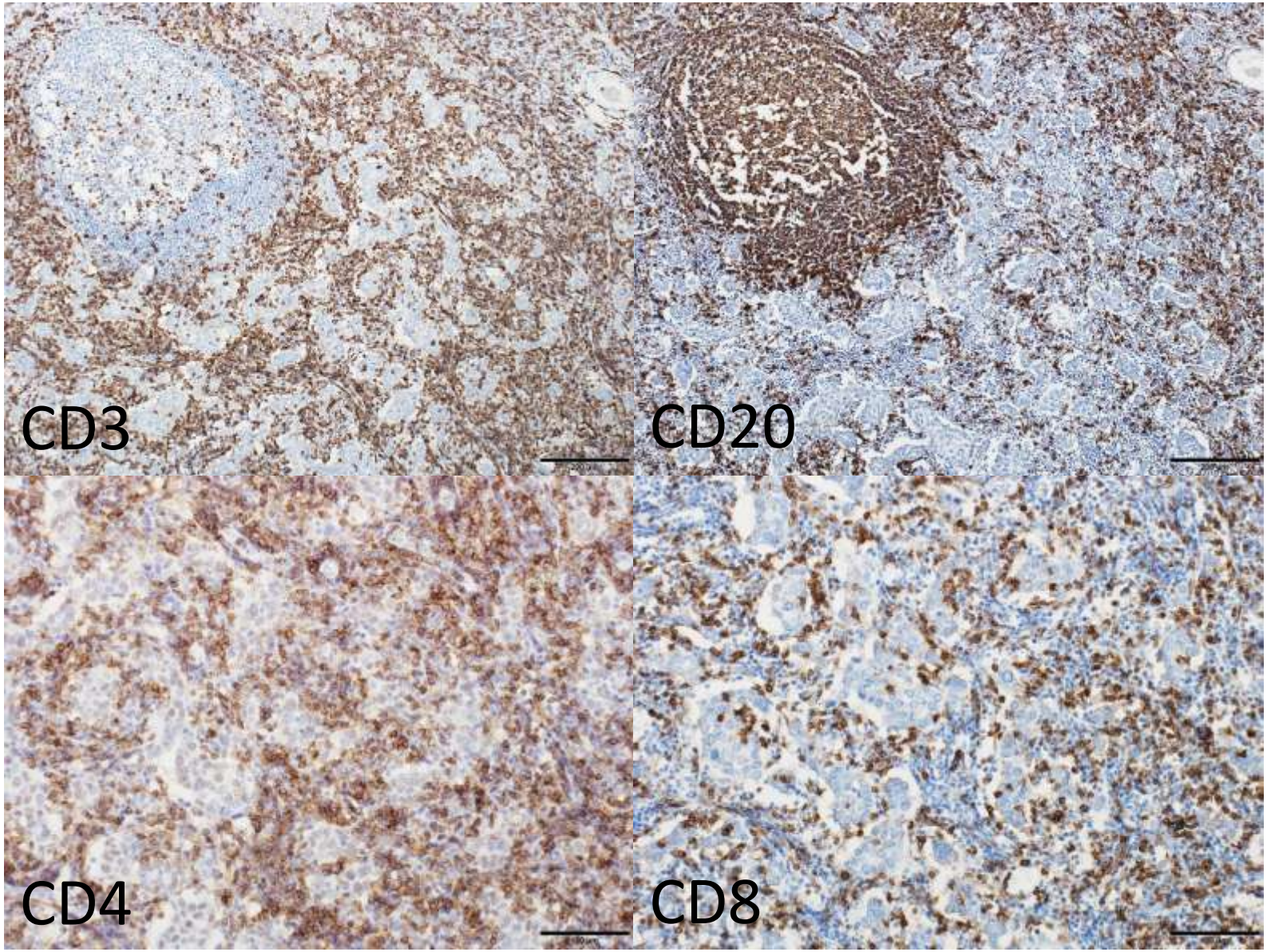

Luminal HER2-negative

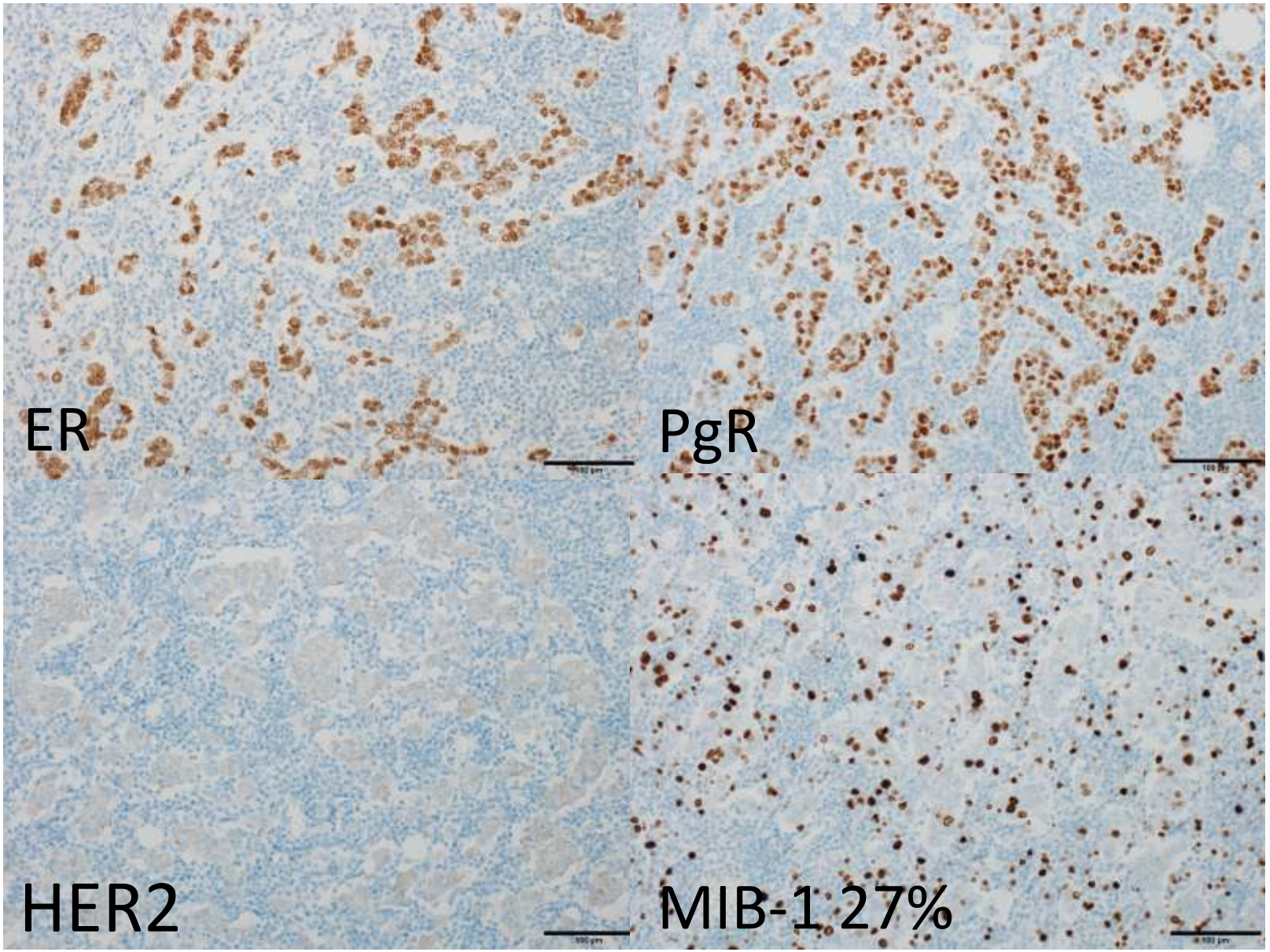

病理診断

Lymphoepithelioma-like carcinoma of the right breast

医療法人 創起会
くまもと森都総合病院

乳腺 Lymphoepithelioma-like carcinoma

- 定義：密なリンパ球浸潤を伴う間質を有する未分化悪性上皮性腫瘍。
- 臨床像：年齢43-69歳（平均55歳）の女性。
  一般的に予後良好。リンパ球浸潤と関連している可能性あり。
- 鼻咽頭腫瘍では EBV 感染が発生と関連していることが示されているが、乳癌では EBV との関連なし。
- 肉眼的に多結節性腫瘤を形成し、辺縁部は浸潤性増殖を示し、周囲との境界は不明瞭。
- 組織学的に腫瘍細胞は孤在性、索状配列、胞巣形成、シート状配列を示し、背景には反応性リンパ濾胞形成を伴う密なリンパ球浸潤を伴う。
- 約半数で ER 陽性、1/4で PgR 陽性、1/5未満で HER2陽性。
- 鑑別疾患としては悪性リンパ腫や髄様癌があがる。

医療法人 創起会
くまもと森都総合病院

まとめ

乳腺原発の LELC の稀な1例を経験した。

近年、腫瘍に対する宿主免疫応答としての TILs (tumor-infiltrating lymphocytes) が triple negative や HER2 陽性乳癌の予後や治療効果を予測する因子として注目されている。

本腫瘍は比較的予後が良好と言われており、腫瘍免疫の観点からも、臨床的に興味深い症例と思われた。

医療法人 創起会
くまもと森都総合病院